

## **Pemeriksaan Kesehatan Hewan Kurban di Kelurahan Binawidya, Kota Pekanbaru: Upaya Kesehatan Masyarakat Veteriner**

**Jully Handoko<sup>1</sup>, Emiliana Arum Sasongko<sup>2</sup>, Muhammad Taufiq<sup>3</sup>, Tiara Febriyani<sup>4</sup>**

<sup>1</sup>Program Studi Peternakan, Universitas Islam Negeri Sultan Syarif Kasim Riau, Indonesia

<sup>1</sup>Klinik Hewan Dokter J Pekanbaru, Indonesia

<sup>2</sup>Klinik Hewan Happy Paw Petshop & Petcare Pekanbaru, Indonesia,

<sup>3,4</sup>Program Studi Kedokteran Hewan, Fakultas Kedokteran, Universitas Riau, Indonesia

### **Corresponding Author**

**Nama Penulis:** Jully Handoko

**E-mail:** [jully.handoko@uin-suska.ac.id](mailto:jully.handoko@uin-suska.ac.id)

### **Abstrak**

Penyembelihan hewan qurban merupakan proses menghasilkan daging sekaligus limbah biologik, bahkan kemungkinan patogen. Kegiatan pengabdian ini bertujuan untuk memeriksa kesehatan hewan qurban sebagai upaya implementasi kesehatan masyarakat veteriner. Kegiatan dilakukan di 10 masjid di Kelurahan Binawidya, Kota Pekanbaru pada 16-17 Juni 2024. Metode pengabdian meliputi survei, sosialisasi, pemeriksaan antemortem dan posmortem serta edukasi masyarakat. Hasil pemeriksaan antemortem menunjukkan skor kondisi tubuh sapi 5-6 (sedang-baik); kambing 2-3 (kurus-sedang); kerbau 5,5-6,5 (baik). Abnormalitas yang ditemukan adalah infestasi Caplak *Boophilus microplus* dan lesi papiloma pada sapi. Pemeriksaan posmortem menemukan infestasi cacing *Fasciola sp* pada sebagian kecil sapi. Semua hewan qurban dapat direkomendasikan untuk penyembelihan tanpa syarat dan abnormalitas yang ditemukan pada sebagian hewan qurban harus diafkir dan dimusnahkan untuk mencegah kemungkinan penyebaran patogen.

**Kata kunci** - hewan, qurban, kesehatan, masyarakat, veterine

### **Abstract**

Slaughtering of qurban animals is a process that produces meat as well as biological waste, possibly even pathogens. This program aims to examine the health of qurban animals as an effort to implement veterinary public health. Activities were carried out in 10 mosques in Binawidya Village, Pekanbaru City on 16-17 June 2024. Service methods included surveys, outreach, antemortem and postmortem examinations and community education. The results of the antemortem examination showed the cattle's body condition score was 5-6 (medium-good); goats 2-3 (thin-medium); buffaloes 5.5-6.5 (good). The abnormalities found were *Boophilus microplus* tick infestation and papilloma lesions in cattle. Postmortem examination found *Fasciola sp* worm infestation in a small number of cows. All qurban animals met requirements for unconditional slaughter and abnormalities found in some qurban animals should be rejected and destroyed to prevent the possible spread of pathogens.

**Keywords** - animals, sacrificial, health, public, veterinary

## **PENDAHULUAN**

Penyembelihan hewan kurban merupakan peribadatan umat Islam yang diselenggarakan setiap tahun. Penyembelihan hewan dapat berimplikasi terhadap keamanan pangan dan kesehatan masyarakat (Njoga et al., 2023), terutama jika pelaksanaannya tidak dalam pengawasan dan prosedur yang tepat. Lebih lanjut lagi, penyembelihan hewan berpotensi menyebarkan patogen dan risiko epidemik karena tinggi kontak langsung antara hewan atau produk hewan dengan manusia (El Zowalaty et al., 2019). Risiko penyebaran zoonosis juga tinggi saat penyembelihan hewan terutama di kalangan petuga penyembelih (Amoah et al., 2024).

Sebuah penelitian menemukan bahwa 9% hewan yang dipotong dengan fasilitas pemotongan minimum berada dalam kondisi tidak sehat (Cook et al., 2017). Jaminan terhadap kesehatan hewan kurban sebelum pemotongan adalah tantangan yang sulit untuk dihadapi. Kondisi Lokasi yang luas dan jumlah hewan kurban yang banyak serta keterbatasan tenaga kesehatan hewan menyebabkan pemeriksaan tidak dapat berjalan sesuai standar ideal. Hal ini terjadi hamper di seluruh daerah, termasuk di wilayah Kelurahan Binawidya, Kota Pekanbaru. Lebih jauh lagi, proses penanganan daging dan jeroan hewan pasca pemotongan juga secara umum masih belum menerapkan standar sanitasi dan higien yang memadai. Kondisi ini sangat berpengaruh terhadap keamanan daging kurban untuk konsumsi masyarakat.

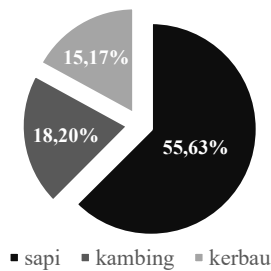
Sebuah survei menunjukkan bahwa bahwa pelaksanaan penyembelihan kurban di Kecamatan Binawidya, Kota Pekanbaru masih dikatagorikan buruk hingga sedang, yang artinya tidak sesuai dengan prinsip aman, sehat dan utuh dalam produksi daging (Handoko et al., 2024). Situasi inilah yang harus terus diperbaiki dan diupayakan secara perlahan dengan melakukan edukasi pada masyarakat. Introduksi aspek kesehataan masyarakat veteriner dalam penyembelihan hewan kurban perlu dilakukan secara berkelanjutan meskipun dalam skala kecil pada kelompok masyarakat tertentu.

## **METODE**

Kegiatan pengabdian kepada masyarakat ini dilaksanakan pada 16-17 Juni 2024. Lokasi kegiatan tersebar pada 10 masjid di Kelurahan Binawidya, Kecamatan Binawidya, Kota Pekanbaru. Prosedur yang dilakukan terdiri atas survei, sosialisasi, pemeriksaan antemortem, pemeriksaan posmortem dan edukasi kepada panitia qurban. Alat yang dipergunakan dalam kegiatan meliputi stetoskop, termometer digital, *pen light* dan alat kesehatan lainnya yang diperlukan. Bahan yang diperlukan antara lain lembar rekam medik, kamera dan alat tulis. Sampel pengabdian adalah masjid-masjid yang berada di wilayah Kelurahan Binawidya, Kota Pekanbaru. Penentuan sampel dilakukan secara acak dan purposif sesuai dengan pertimbangan bahwa masjid secara rutin menyelenggarakan penyembelihan qurban dan sesuai dengan kapasitas petugas dalam melakukan survei.

## **HASIL DAN PEMBAHASAN**

Survei dilakukan pada H-1 Idul Adha 1445 H dan pemeriksaan antemortem serta posmortem dilaksanakan pada saat hari H Idul Adha 1445 H. Sejumlah 10 lokasi penyembelihan hewan kurban di Kelurahan Binawidya Kota Pekanbaru terpilih untuk kegiatan ini. Jenis hewan kurban yang dipotong tersaji pada Gambar 1. Pemeriksaan antemortem terlihat pada Gambar 2 dan pemeriksaaan posmortem terlihat pada Gambar 3. Hasil pemeriksaan antemortem tersaji dalam Tabel 1 dan hasil pemeriksaan posmortem tersaji dalam Tabel 2.



**Gambar 1.**  
Persentase Spesies Hewan Kurban yang Dipotong

Berdasarkan informasi dari masyarakat, dalam hal ini panitia penyelenggaran qurban, sapi merupakan spesies hewan yang paling umum disembelih dari tahun ke tahun. Sebuah survei di daerah lain juga memperlihatkan bahwa sapi merupakan hewan kurban paling utama dan biasanya dikurbankan secara berkelompok, kemudian kambing dikurbankan secara individual (Ibrahim et al., 2022). Kerbau tergolong banyak dikurbankan di wilayah Kelurahan Binawidya, Kota Pekanbaru. Selama pandemi COVID-19, kambing merupakan hewan kurban yang paling banyak dipilih oleh masyarakat Jawa Timur (Saputro et al., 2021).



**Gambar 2.**  
Pemeriksaan Antemortem pada Hewan Kurban (sapi)

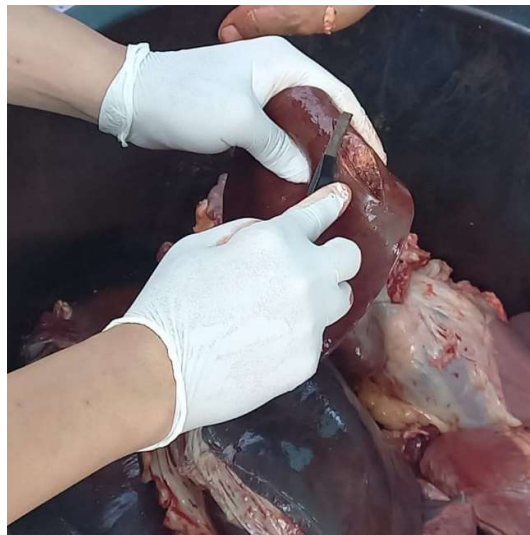Pemeriksaan antemortem adalah langkah awal dalam memastikan keamanan pangan asal hewan. Hewan yang sehat akan menghasilkan produk daging yang aman untuk dikonsumsi. Pemeriksaan ini berlaku untuk semua jenis hewan potong termasuk hewan kurban. Pemeriksaan antemortem sangat penting untuk memastikan bahwa hewan kurban dalam keadaan sehat. Bahkan di masa pandemi COVID-19 pemeriksaan ini tetap dilakukan (Wibisono et al., 2022).

**Tabel 1.**  
Hasil Pemeriksaan Antemortem Hewan Kurban

Parameter Pemeriksaan	Hasil
Body Condition Score (BCS) sapi	5-6
Body Condition Score (BCS) kambing	2-3
Body Condition Score (BCS) kerbau	5-6
Infestasi caplak (pada sapi)	Positif
Lesi papilloma (pada sapi)	Positif
Kondisi lubang alami tubuh	Normal
Kondisi respirasi	Normal
Suhu tubuh	Normal
Mukosa rongga mulut	Normal
Selaput lendir mata	Normal
Cermin hidung	Normal
Kelenjar limfa	Normal

Secara umum hasil pemeriksaan antemortem masih memenuhi syarat pemotongan. Pengamatan fisik terhadap sapi-sapi qurban menunjukkan BCS 5-6, nilai yang optimal dengan acuan skala 9 seperti yang pengukuran BCS oleh Lan dan Kenas (2022). Nilai BCS kambing qurban berada pada angka 2 yang secara kualitatif diartikan sebagai kondisi kurus dan 3 yang berarti ideal. Kerbau qurban terlihat memiliki BCS 5 yang berarti ideal hingga 6 yang berarti gemuk.

Infestasi caplak *Boophilus microplus* ditemukan pada sebagian kecil sapi. Ektoparasit adalah salah satu kendala dalam pemeliharaan ternak (Rusal dan Lestari, 2021) yang seringkali sulit untuk diatasi, terutama pada peternakan skala rakyat. Hewan dengan tingkat infestasi tinggi menunjukkan penurunan berat badan rata-rata yang signifikan dibandingkan dengan hewan dengan tingkat infestasi sedang atau rendah (Arriola et al., 2021). Lesi papilloma juga ditemukan pada beberapa ekor sapi dengan lokasi lesi di sekitar telinga. Bovine papillomatosis merupakan suatu kondisi infeksi yang ditandai dengan terbentuknya beberapa massa jinak, yang dapat mengalami regresi spontan atau berkembang menjadi neoplasia ganas, yang diakibatkan oleh infeksi virus papiloma sapi (Odhah et al., 2021).



**Gambar 3.**  
Pemeriksaan Posmortem pada Organ Dalam Hewan Kurban

Pemeriksaan posmortem juga dilakukan secara acak pada organ-organ dalam hewan kurban. Pemeriksaan ini penting untuk lebih meyakinkan bahwa daging dan jeroan dari hewan kurban memenuhi syarat untuk konsumsi. Lebih jauh lagi, pemeriksaan posmortem juga merupakan kunci penting dalam surveilans epidemiologik penyakit infeksius, termasuk bovine Tuberculosis (bTB) yang memiliki implikasi terhadap kesehatan masyarakat (Abbate et al., 2020). Penyakit lainnya juga dapat ditemukan saat pemeriksaan posmortem seperti kondisi *gross lesion* pada 96,60% organ paru sapi (Zeryehun and Alemu, 2017). Bekele Atoma et al., (2024) melaporkan hasil pemeriksaan posmortem pada kambing dan dombaa di mana 39,70% mengalami *gross lesion* pada hati dan 37,20% pada paru serta temuan lain berupa 18,10% pneumonia, 19,30% fasciolosis dan 8,10% kista hidatida.

**Tabel 2.**  
Hasil Pemeriksaan Posmortem Hewan Kurban

Parameter Pemeriksaan	Hasil
Infestasi <i>Cysticercus</i> sp	Negatif
Kondisi rongga mulut	Normal
Kelenjar limfa	Normal
Paru, jantung, diafragma	Normal
Infestasi <i>Fasciola</i> sp	Positif
Kondisi organ genital	Normal
Kondisi saluran respirasi	Normal

Secara keseluruhan hasil pemeriksaan posmortem menunjukkan daging hewan kurban (termasuk jeroan) memenuhi syarat untuk konsumsi. *Fasciola* sp. ditemukan pada organ hati beberapa ekor sapi dan kerbau. Jenis cacing ini umum ditemukan pada sapi di Indonesia, seperti yang dilaporkan oleh Wibisono et al., (2021) dengan prevalensi sebesar 15,20% pada hati sapi dan 0,90% pada hati kambing yang dipotong saat Idul Adha. Zelpina et al., (2023) bahkan menemukan prevalensi Fasciolosis yang lebih tinggi pada 106 sampel hati hewan kurban (sapi) di Sumatera Barat, yaitu 36,79%.

## KESIMPULAN

Hasil pemeriksaan posmortem terhadap organ dalam dan beberapa bagian tubuh lainnya tidak menunjukkan abnormalitas yang berarti, kecuali untuk organ yang mengalami lesi abnormal (lesi papilloma pada kulit dan lesi pengejuan pada hati) tidak disarankan untuk konsumsi. Hasil pemeriksaan antemortem menunjukkan bahwa semua hewan qurban di lokasi penyembelihan memenuhi persyaratan kesehatan untuk disembelih.

## UCAPAN TERIMA KASIH

Terima kasih kepada Dinas Pertanian dan Perikanan Kota Pekanbaru, Perhimpunan Dokter Hewan Indonesia Cabang Riau, Fakultas Kedokteran Universitas Riau dan Fakultas Pertanian dan Peternakan Universitas Islam Negeri Sultan Syarif Kasim Riau. Terima kasih tak terhingga kepada seluruh panitia qurban masjid-masjid yang disurvei di Kelurahan Binawidya.

## DAFTAR PUSTAKA

- Abbate, J. M., Arfuso, F., Iaria, C., Arestia, G., & Lanteri, G. (2020). Prevalence of Bovine Tuberculosis in Slaughtered Cattle in Sicily, Southern Italy. *Animals : an open access journal from MDPI*, 10(9), 1473. <https://doi.org/10.3390/ani10091473>.
- Amoah, S., Unicorn, N. M., Kyeremateng, E. T., Desewu, G., Obuam, P. K., Malm, R. O., Osei-Frempong, E., Torto, F. A., Accorlor, S. K., Boampong, K., Kwarteng, S. A., Addo, S. O., & Larbi,

- J. A. (2024). Ticks and tick-borne pathogens in selected abattoirs and a slaughter slab in Kumasi, Ghana. *Veterinary medicine and science*, 10(5), e70030. <https://doi.org/10.1002/vms3.70030>.
- Arriola, R. O. C., Martínez, J. A. Á., Martínez, C. R., Amaya, J. J. L., Utrera, Á. R., & Ibáñez, F. M. (2021). Rhipicephalus microplus infestation level and its association with climatological factors and weight gain in Bos taurus x Bos indicus cattle. *Revista Mexicana De Ciencias Pecuarias*, 12(1), 273–285. <https://doi.org/10.22319/RMCP.V12I1.5392>.
- Beesley, N. J., Caminade, C., Charlier, J., Flynn, R. J., Hodgkinson, J. E., Martinez-Moreno, A., Martinez-Valladares, M., Perez, J., Rinaldi, L., & Williams, D. J. L. (2018). Fasciola and fasciolosis in ruminants in Europe: Identifying research needs. *Transboundary and emerging diseases*, 65 Suppl 1(Suppl 1), 199–216. <https://doi.org/10.1111/tbed.12682>.
- Bekele Atoma, T., Szonyi, B., Haile, A. F., Fries, R., Baumann, M. P. O., & Randolph, D. G. (2024). Assessment of health problems of sheep and goats based on ante-mortem and post-mortem inspection at Addis Ababa Abattoir, Ethiopia. *Frontiers in veterinary science*, 11, 1406801. <https://doi.org/10.3389/fvets.2024.1406801>.
- Cook, E. A., de Glanville, W. A., Thomas, L. F., Kariuki, S., Bronsvort, B. M., & Fèvre, E. M. (2017). Working conditions and public health risks in slaughterhouses in western Kenya. *BMC public health*, 17(1), 14. <https://doi.org/10.1186/s12889-016-3923-y>.
- El Zowalaty, M. E., Asante, J., & Noreddin, A. (2019, June 1). Systematic review of important bacterial zoonoses in africa in the last decade in light of the “one health” concept. *Pathogens*. MDPI AG. <https://doi.org/10.3390/pathogens8020050>.
- Handoko, J., Fitrandi, M., & Anggreini, D. (2024). Veterinary Public Health Perspectives in the Slaughter of Sacrificial Animals in Bina Widya District of Municipal Pekanbaru. *Jurnal Veteriner Dan Biomedis*, 2(2), 93-97. <https://doi.org/10.29244/jvetbiomed.2.2.93-97>.
- Ibrahim, A., Budisatria, I. G. S., Artama, W. T., Widayanti, R., & Atmoko, B. A. (2022). Sacrificers' Preferences on Selection and Procurement of Sacrificial Animals for Eid al-Adha Celebration. *ANIMAL PRODUCTION*, 24(1), 37–44. <https://doi.org/10.20884/1.jap.2022.24.1.99>.
- Lan, L., & Kenas, S. (2022). Effects of Low Pasture Quality on Body Condition Score and Reproductive Performance of Beef Cattle. *International Journal of Dairy Science*, 17(1), 13–23. <https://doi.org/10.3923/ijds.2022.13.23>.
- Njoga, E. O., Ilo, S. U., Nwobi, O. C., Onwumere-Idolor, O. S., Ajibo, F. E., Okoli, C. E., ... Oguttu, J. W. (2023). Pre-slaughter, slaughter and post-slaughter practices of slaughterhouse workers in Southeast, Nigeria: Animal welfare, meat quality, food safety and public health implications. *PLoS ONE*, 18(3 March). <https://doi.org/10.1371/journal.pone.0282418>.
- Odhah, M. N., Sabri, J., Reduan, M. F. H., Garba, B., Yahya, S. N. C., Chung, E. L. T., ... Nani Izreen, M. S. (2021). Bovine papillomatosis in a one-year-old kedah kelantan cross cattle calf. *International Journal of Veterinary Science*, 10(3), 240–243. <https://doi.org/10.47278/journal.ijvs/2021.037>.
- Ruslan, S. W., & Lestari, S. (2023). Infestasi caplak pada ternak sapi potong di kandang peternakan sapi Kampus II Polbangtan Gowa di Kabupaten Bone, Provinsi Sulawesi Selatan. *Cannarium*, 21(1). <https://doi.org/10.33387/cannarium.v21i1.6095>.
- Sambodo, P., Widayati, I., Nurhayati, D., Baaka, A., & Arizona, R. (2020). Monitoring the Health Status of Qurban Animals in a Covid-19 Outbreak Situation in Manokwari Regency. *Jurnal Pengabdian Masyarakat*, 1(1), 7–13.
- Saputro, E., Radiati, L. E., Warsito, & Rosyidi, D. (2021). The impact of Covid-19 on the slaughtering number of sacrificial animals in East Java, Indonesia. In *IOP Conference Series: Earth and Environmental Science* (Vol. 807). IOP Publishing Ltd. <https://doi.org/10.1088/1755-1315/807/2/022006>.
- Wibisono, F. J., Wardhani, L. D. K., Yunani, R., Candra, A. Y. R., Rahayu, A., Palgunadi, B. U., ... Mudji, E. H. (2022). Pendampingan pemeriksaan hewan kurban di masa pandemi COVID-19. *GKOJEI: Jurnal Pengabdian Masyarakat*, 3(1), 9–17. <https://doi.org/10.46549/igkojei.v3i1.264>.

- Zelpina, E., Noor, P. S., Siregar, R., Sujatmiko, S., Lutfi, U. M., Amir, Y. S., & Lefiana, D. (2023). Fasciolosis Prevalence in Sacrificial Cattle of West Sumatra, Indonesia. *World's Veterinary Journal*, 13(3), 420–424. <https://doi.org/10.54203/SCIL.2023.WVI46>.
- Zeryehun, T., & Alemu, B. (2017). Major Gross Lesions of Lung in Cattle Slaughtered at Hawassa Municipal Abattoir, Southern Ethiopia. *Journal of veterinary medicine*, 2017, 1702852. <https://doi.org/10.1155/2017/1702852>.